

## **RESPONSABILE SCIENTIFICO**

**Prof.ssa Lorenza Driul**  
Direttore Dipartimento Mamma Bambino  
ASUFC

**Dr. Stefano Floris**  
Clinica di Ostetricia e Ginecologia  
P.O SMM Udine ASUFC

## **PROVIDER ECM FVG - ASUFC**

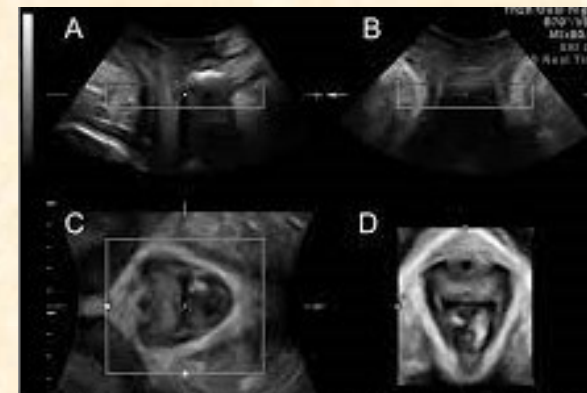
“Formazione e Aggiornamento”  
Azienda Sanitaria Universitaria Friuli Centrale  
Responsabile: dott.ssa **Marina Barbo**

## **SEGRETERIA ORGANIZZATIVA**

Tel 0432 554237  
email: amanda.romano@asufc.sanita.fvg.it

## **DESTINATARI ECM:**

- ◆ Fisioterapista
- ◆ Infermiere
- ◆ Medico chirurgo: Urologia,
- ◆ Medico chirurgo: Gastroenterologia,
- ◆ Medico chirurgo: Medicina fisica e riabilitazione,
- ◆ Medico chirurgo: Ginecologia, Geriatria,
- ◆ Medico chirurgo: Medicina generale ( Medici di famiglia),
- ◆ Medico chirurgo: Chirurgia generale,
- ◆ Medico chirurgo: Privo di specializzazione,
- ◆ Medico chirurgo: Radiodiagnostica,
- ◆ Tecnico sanitario di radiologia medica,
- ◆ Ostetrica/o



## **L'ECOGRAFIA IN UROGINECOLOGIA: LO STATO DELL'ARTE**

**Udine, 7 marzo 2023**

### **Attività Residenziale**

Codice evento: ASUFC\_23104  
Sede: Aula Didattica B Padiglione Tullio  
Via Colugna 44, 33100 Udine

## **Modalità d'iscrizione**

La partecipazione è gratuita. Verranno accettate le iscrizioni pervenute entro e non oltre martedì 28 febbraio fino a esaurimento dei 70 posti disponibili.

Le iscrizioni si effettuano **on-line** sul gestionale della Formazione **TOM** (intranet, fondo pagina: [https://formazione-asufc.sanita.fvg.it/tom\\_fvg\\_asufc/bacheca.html](https://formazione-asufc.sanita.fvg.it/tom_fvg_asufc/bacheca.html))

## **Criteri di assegnazione dei crediti ECM**

Al fine del conseguimento dei crediti ECM si richiede:

- presenza in aula almeno del 90%;
- firma di entrata e uscita sugli appositi fogli;
- compilazione della scheda di gradimento e superamento della verifica dell'apprendimento (il numero di risposte corrette deve essere  $\geq 80\%$ ).

**Assegnati 4 crediti ECM**

**Obiettivo formativo: n. 18-** - Contenuti tecnico - professionali (conoscenze e competenze) specifici di ciascuna professione, specializzazione e attività ultraspecialistica, ivi incluse le malattie rare e la medicina di genere.

## ABSTRACT

L'imaging ecografico rappresenta una metodica in espansione nella valutazione dei disturbi del pavimento pelvico. D'altra parte, la risonanza magnetica ha attualmente dei limiti in uroginecologia a causa dei costi, delle difficoltà di accesso e per il fatto che è generalmente un metodo statico e non dinamico. Nessuna di queste limitazioni si applica all'ecografia, un metodo diagnostico che fa parte della pratica generale in ostetricia e ginecologia ma anche di altre branche che risultano interdisciplinari con l'uroginecologia. L'ecografia translabiale o transperineale è utile per determinare non solo l'urina residua e lo spessore della parete del detrusore ma anche per valutare in maniera accurata la mobilità del collo vescicale, l'integrità uretrale e il prolasso dei compartimenti anteriore, centrale e posteriore, oltre a consentire lo studio dell'anatomia e della funzione del muscolo elevatore dell'ano. Infatti, il trauma dell'elevatore correlato al parto, che rappresenta il più importante fattore eziologico noto per il prolasso degli organi pelvici, è ampiamente valutabile con l'ecografia del pavimento pelvico in modalità sia tridimensionale sia bidimensionale. Ancora, l'ecografia è l'unico metodo di imaging in grado di visualizzare le reti protesiche utilizzate in uroginecologia e studiare molte caratteristiche di tali impianti. Questo incontro vuole offrire ai discenti una conoscenza completa e pratica del metodo ecografico in uroginecologia e dei suoi principali utilizzi attuali, sia nella valutazione clinica sia nella ricerca.

## OBIETTIVI

Verrà trattata l'anatomia ecografica delle strutture del bacino femminile e si passeranno in rassegna con le relazioni successive le applicazioni dell'ecografia perineale, transvaginale e transrettale nelle malattie uroginecologiche e proctologiche.

## FACULTY

**Prof.ssa Lorenza Driul** Direttore Dipartimento Mamma Bambino ASUFC

**Dr.ssa Marina Arcieri** Clinica di Ostetricia e ginecologia, P.O. SMM (UD) ASUFC

**Dr. Giovanni Baccarini** Clinica di Ostetricia e ginecologia P.O. SMM (UD) ASUFC

**Dr.ssa Daniela Caramazza** Policlinico Universitario Fondazione Agostino Gemelli - Università Cattolica - Roma

**Dr.ssa Citossi Alessandra** Clinica di Ostetricia e ginecologia, P.O. SMM (UD) ASUFC

**Dr. Stefano Floris** Clinica di Ostetricia e ginecologia, P.O. SMM (UD) ASUFC

**Dr. Giuseppe Graziano** SOSD Ostetricia e Ginecologia, Ospedale Tolmezzo (UD) ASUFC

**Dr.ssa Rosa Maria Laterza** Clinica di Ostetricia e ginecologia, *Medical Univerity Vienna (Austria)*

**Dr.ssa Simona Melazzini** SOC Ostetricia e ginecologia, di Latisana-Palmanova (UD) ASUFC

**Dr.ssa Maria Grazia Matarazzo** Clinica di Ginecologia e Ostetricia, Azienda Ospedaliero Universitaria policlinico San Marco -Catania

**Dr. Michele Vanin** SOC Ostetricia e Ginecologia, Ospedale di San Daniele (UD) ASUFC

## PROGRAMMA

### **14:30 Introduzione agli obiettivi del corso**

*Lorenza Driul*

*Stefano Floris*

#### Prima sessione Moderatori:

*Stefano Floris, Maria Grazia Matarazzo*

*Simona Melazzini*

### **15:00 Basi dell'ecografia del pavimento pelvico: terminologia, anatomia normale in 2D, basi dell'ecografia 3D/4D.**

*Daniela Caramazza*

### **15:20 Studio ecografico del compartimento anteriore: uretra, vescica, prolasso vaginale anteriore.**

*Rosa Maria Laterza*

### **15:40 Sessione video con presentazione di casi clinici inerenti il comparto anteriore**

*Rosa Maria Laterza*

#### Seconda sessione Moderatori:

*Martina Arceri, Baccarini Giovanni,*

*Giuseppe Graziano,*

### **15:50 Compartimento medio e posteriore: retto, prolasso vaginale posteriore, enterocele, intussuscezione**

*Rosa Maria Laterza*

### **16:10 Sessione video con presentazione di casi clinici inerenti il comparto medio e posteriore**

*Rosa Maria Laterza*

### **16:30 Ruolo dell'ecografia nella diagnosi e nel follow-up dell'incontinenza urinaria femminile e del prolasso degli organi pelvici: sling, mesh e bulking agents.**

*Daniela Caramazza*

### **16:50 Trauma dell'elevatore dell'ano e modificazioni postpartum: valutazione ecografica e correlazioni cliniche**

*Rosa Maria Laterza*

#### Terza sessione Moderatori:

*Daniela Caramazza, Alessandra Citossi,*

*Michele Vanin*

### **17:10 Discussione di gruppo**

*Rosa Maria Laterza*

### **17:20 Sfintere anale e OASIS: valutazione ecografica e correlazioni cliniche.**

*Rosa Maria Laterza*

### **17:40 Ecografia uroginecologica e urodinamica: un'integrazione possibile**

*Maria Grazia Matarazzo*

### **18:10 Discussione di gruppo**

*Lorenza Driul*

### **18:20 Verifica dell'apprendimento**

*Stefano Floris*