

CONCORSO PUBBLICO N. 179666 DEL 15 NOVEMBRE 2022 PER TITOLI ED ESAMI, A N. 1 POSTO DI DIRIGENTE MEDICO DI CARDIOCHIRURGIA

La Commissione, stabilito che l'espletamento delle prove d'esame terminerà entro la giornata odierna, determina i **CRITERI DI VALUTAZIONE DELLE PROVE**, ai sensi dell'art. 9 D.P.R. 483/1997, di seguito indicati:

Prova scritta:

- Corretto inquadramento delle tematiche;
- Completezza, chiarezza, aggiornamento e sintesi nell'esposizione degli argomenti sorteggiati;

Prova pratica:

- Corretto inquadramento del caso trattato
- Chiarezza, completezza e sintesi nella descrizione ed interpretazione della soluzione al quesito;

Prova orale

- Conoscenza dell'argomento
- Chiarezza espositiva, precisione terminologica ed interpretazione del problema

TRACCE DELLE PROVE D'ESAME

QUESITI DELLA PROVA SCRITTA

(Tempo a disposizione per la prova scritta: 60 minuti)

Prova scritta n. 1:

- Gestione della perfusione ex-vivo nel trapianto cardiaco
- Indicazioni e considerazioni tecniche dell'impianto di LVAD a lunga durata con configurazione apico – succlavio
- Sizing della protesi valvolare nella TAVI

Prova scritta n. 2:

- Monitoraggio non invasivo del rigetto nel cuore trapiantato;
- Valutazione della funzione ventricolare destra nei pazienti candidati a LVAD;
- Classificazione dell'arteria succlavia aberrante.

Prova scritta n. 3:

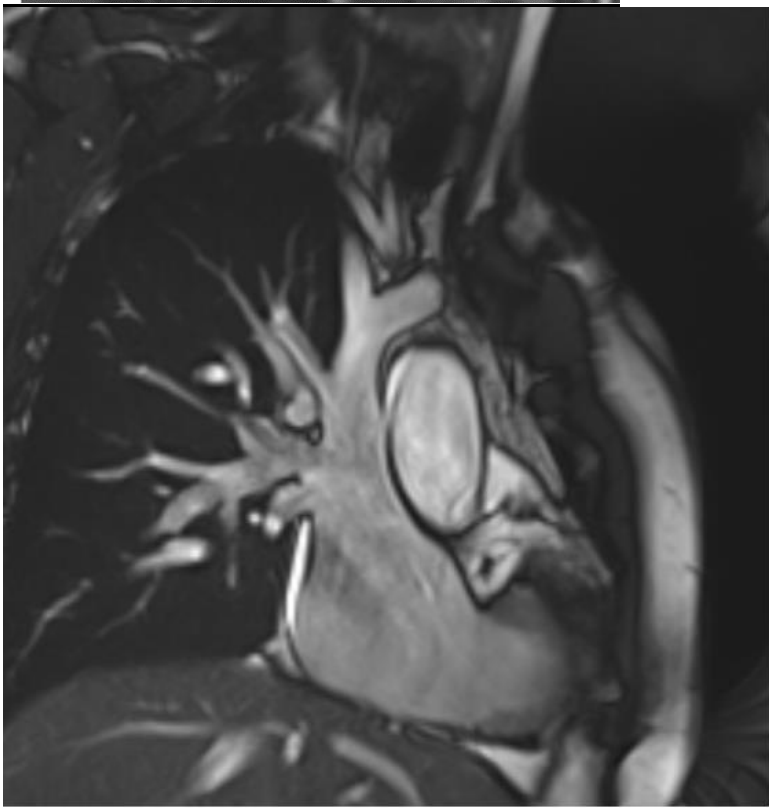
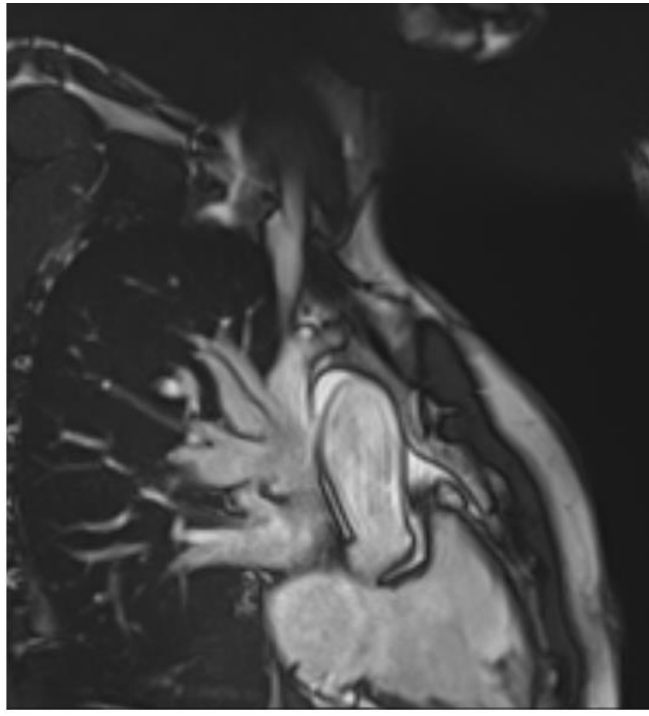
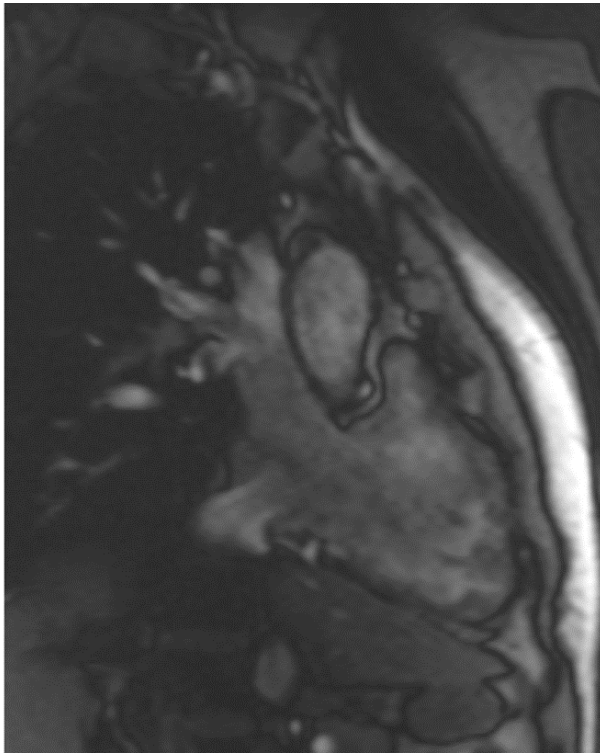
- Paziente con amiloidosi: gestione nel pre e post trapianto cardiaco;
- Paziente in ECMO: complicanze e strategie di decompressione ventricolare sinistra;
- Parametri radiologici di evoluzione sfavorevole della dissezione aortica acuta tipo B.

QUESITI DELLA PROVA PRATICA

(Tempo a disposizione per la prova pratica: 30 minuti)

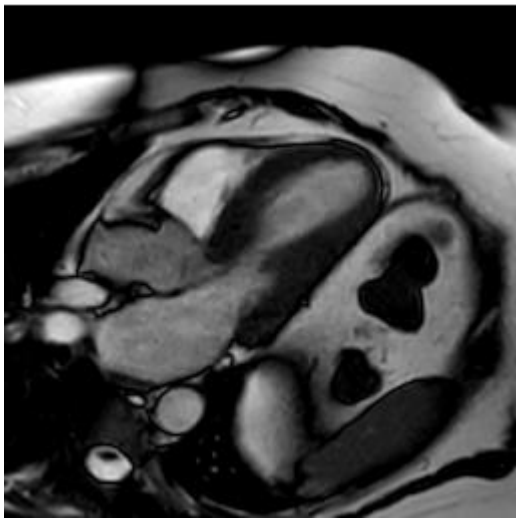
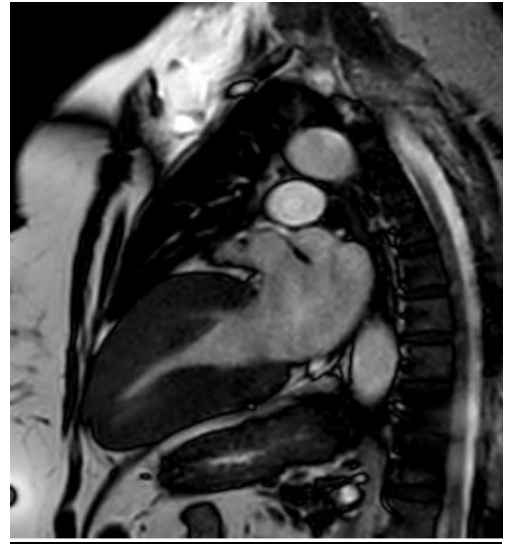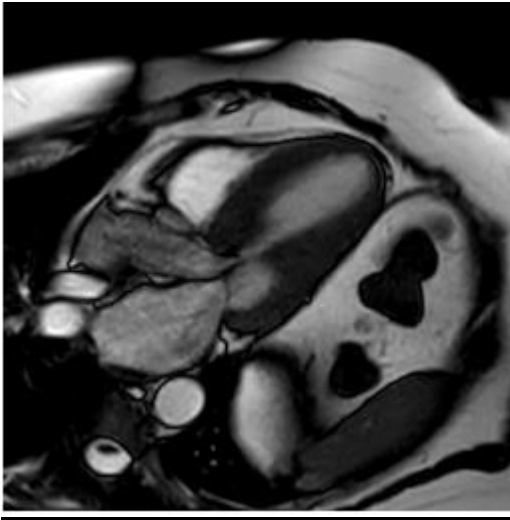
Prova pratica n. 1:

- 1) Immagine di ritorno venoso anomalo parziale: definizione, opzioni terapeutiche




Prova pratica n. 2:

- 1) Immagine rmn di hocm con im moderato-severa. diagnosi di hocm, criteri di esclusione o conferma del sospetto diagnostico, nuove terapie mediche.

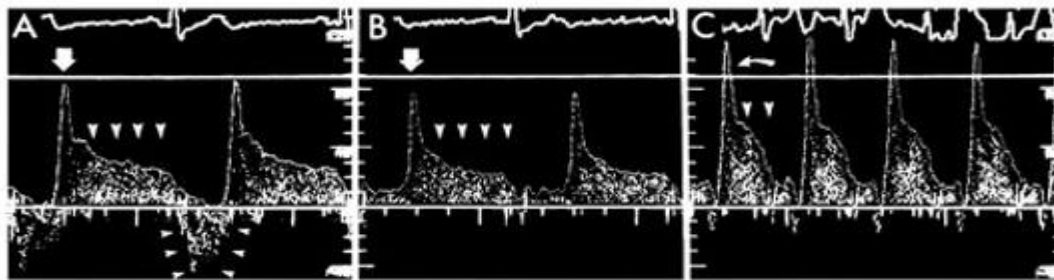


Prova pratica n. 3:

- 1) Icus di spasmo coronarico da ponte muscolare miocardico. doppler intracoronarico con aspetto a "finger-tip" della velocità in diastole, ipotesi diagnostica e terapeutica



IVUS in diastole (A) e in sistole (B)



Flusso sanguigno Doppler intracoronarico con aspetto "finger tip"

PROVA ORALE

QUESITI :

Numero di quesito	<u>Quesito</u>
1	Indicazioni e tecniche di utilizzo dell'Angiovac
2	Plasmaferesi e fotoferesi nel trapianto cardiaco
3	Monitoraggio durante la perfusione cerebrale anterograda in arresto di cir
4	Sistemi di assistenza ventricolare destra
5	Trattamento endovascolare dell'arco aortico
6	Anticoagulazione del paziente con HIT
7	Classificazione delle anomalie coronariche